

Facio-Thoraco-Skeletales-Syndrom

Erklärung:

Trichterbrust / Kielbrust mit Gesichtsanomalien, Genitalfehlbildungen, Handfehlbildungen, Schädelanomalien, sehr seltene Fehlbildung, nur wenige Einzelbeschreibungen

Ursache:

Unbekannt

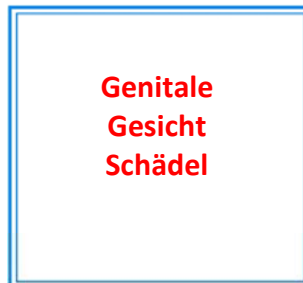
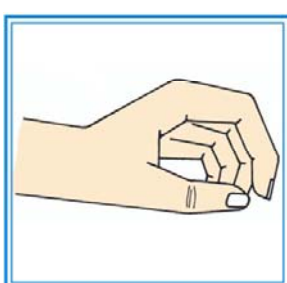
Vererbbarkeit:

Autosomal rezessiv vererbtes Fehlbildungskrankheitsbild.

Kombination mit anderen Organfehlbildungen:

Gesicht, Gentiale, Hand, Schädel

Facio-Thoraco-Skeletales-Syndrom mit weiteren Organveränderungen



Trichterbrust Hand