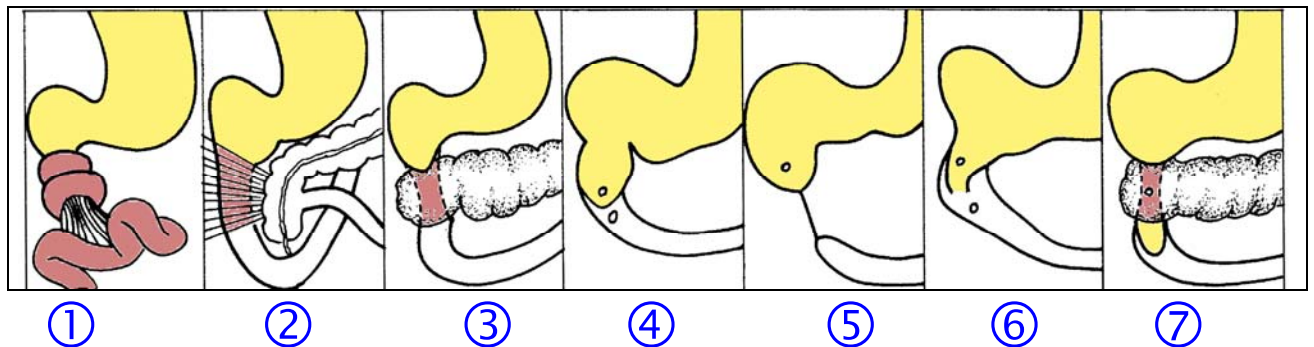


## Zwölffingerdarmverschlüsse (Duodenalatresie) bei Neugeborenen und Säuglingen

### Definition

Es handelt sich um Passagestörungen im Bereich des Zwölffingerdarmes, die entweder im Zwölffingerdarm selbst lokalisiert sein können oder aber die Passage im Zwölffingerdarm von außen behindern. Eine Übersicht über die verschiedenen Ursachen zeigt die Abbildung 1

**Es gibt 7 verschiedene Formen / Ursachen von Passagestörungen im Zwölffingerdarm, die eine unterschiedliche Therapie notwendig machen (Bild 1 bis 7)**



- ① Passagestörung bedingt durch eine Fehldrehung des Dünndarms und Kompression des Zwölffingerdarmes von außen mit der Gefahr einer akuten Durchblutungsstörung des Darmes
- ② Passagestörung bedingt durch bindegewebige Stränge, die über den Zwölffingerdarm ziehen und den Darm zusammendrücken
- ③ Passagestörung durch Fehlbildung der Bauchspeicheldrüse, die in Folge einer Entwicklungsstörung den Zwölffingerdarm ringförmig einengt
- ④ Passagestörung bedingt durch eine im Zwölffingerdarm lokalisierte bindegewebige Scheidewand, die von innen her die Passage blockiert
- ⑤ Passagestörung bedingt durch einen angeborenen Verschluss des Zwölffingerdarms mit Unterbrechung der Kontinuität und blind endendem oberen Darmabschnitt und einem blind endendem unteren Abschnitt
- ⑥ Passagestörung bedingt durch eine im Zwölffingerdarm lokalisierte bindegewebige Scheidewand, die eine Öffnung aufweist
- ⑦ Passagestörung bedingt durch eine ringförmige den Zwölffingerdarm einengende Bauchspeicheldrüsenfehlbildung und eine im Zwölffingerdarm lokalisierte Scheidewand

### Häufigkeit

Auf ca. 7000 Neugeborene entfällt ein Kind mit einer Duodenalpassagestörung. 60% der Kinder sind Frühgeborene. Häufig ist diese Fehlbildung mit einer 21-Trisomie (mongoloide Veränderungen) kombiniert. Jedes 5. Kind weist weitere Fehlbildungen auf.

### Leitsymptome

1. 50% der Mütter haben eine erhöhte Fruchtwassermenge (Polyhydramnion).
2. Ca. 60% der Neugeborenen sind Frühgeborene.
3. Nach der Geburt fallen die Neugeborenen durch eine Vorwölbung im Oberbauch auf, während der Unterbauch in Folge ausbleibender Gasfüllung im Dünndarm eingesunken erscheint.
4. In den ersten Lebensstunden ist das auffallendste Leitsymptom galliges oder auch nicht galliges Erbrechen.
5. Der Nüchternmageninhalt ist pathologisch hoch und liegt über 20 ml.
6. Zu beachten ist, dass die Kinder nach der Geburt zunächst das Kindspech am Tag der Geburt oder nur mit geringer Zeit-Verzögerung absetzen.

### **Diagnostik**

1. Die während der Schwangerschaft durchgeführte Ultraschalluntersuchung des Kindes zeigt die eingangs erwähnte erhöhte Fruchtwasseransammlung (Polyhydramnion) und zwei flüssigkeitsgefüllte „Zysten“ im Oberbauch des Kindes. Es handelt sich dabei um Flüssigkeitsansammlung im Magen und in dem passagegestörten Zwölffingerdarm mit darüber gelegenen Luftblasen. Die größere der Luftblase ist im linken Oberbauch des Kindes im Magen, während die kleinere im rechten Mittelbauch liegt (Zwölffingerdarm vor dem Passagehindernis).
2. Nach der Geburt ergibt die Bauch-Ultraschalluntersuchung des Kindes einen gleichen Befund wie oben beschrieben. Eine Kontrastdarstellung (Röntgen) des Magens und des sich daran anschließenden Zwölffingerdarmes zeigt dann das beschriebene Doppelblasenbild und das Hindernis im Zwölffingerdarm.
3. Durch die unmittelbar präoperative Endoskopie bzw. durch eine Endoskopie während der Operation können sogenannte „Scheidewände“ innerhalb des Zwölffingerdarms, komplett oder mit einer Öffnung festgestellt werden, was man von außen her nicht erkennt.

### **Konservative Therapie**

Duodenale Passagestörungen stellen immer eine Operationsindikation dar.

### **Operationsindikation**

Aufgrund der mechanischen Passagebehinderung im Duodenum besteht in allen 7 Fällen eine dringliche Operationsanzeige. Die Passagebehinderung kann komplett oder inkomplett sein. Die Passagebehinderung kann von außen durch Kompression oder von innen her durch Blockade verursacht sein.

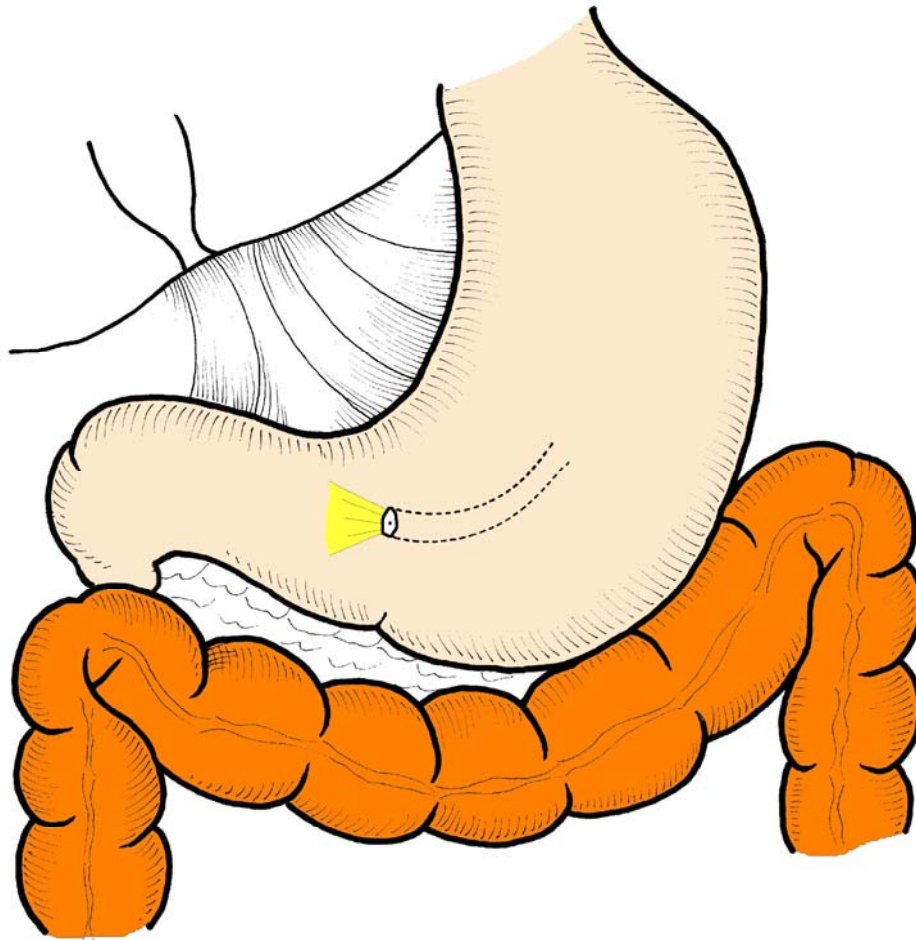
Eine Magensonde sollte präoperativ immer gelegt werden, um die Gefahr des Überfließens von Mageninhalt in die Lunge zu vermeiden (Aspirationsgefahr). Dadurch kann in Ausnahmefällen der Operationszeitpunkt hinausgeschoben werden. In sehr seltenen Fällen kann auch eine Magenfistel (Einlegen eines Magenschlauches durch die Bauchdecke und Ableitung von Magen- und Zwölffingerdarmsaft bei gleichzeitiger Vermeidung eines die Atmung irritierenden Magenschlauches) den Operationszeitpunkt zunächst verschieben, wenn es hierfür aus der Sicht des Neugeborenen lebenswichtige Gründe gibt.

Bei Vorliegen einer derartigen Fehlbildung ist die gesamte Behandlung in einem sogenannten „Perinatalen Zentrum“ empfehlenswert, wo das Kind durch den Kinderchirurgen, den Kinder-Intensivmediziner (Neonatalogen) und konsiliarisch durch den Kinder-Anästhesisten behandelt werden.

## Operative Möglichkeiten – Rekonstruktion des Zwölffingerdarms

Je nach Vorliegen der Ursache wird die Normalisierung der Passage im Zwölffingerdarm erreicht durch:

- ① Beseitigung der Fehldrehung des Darmes (Abb. 1) und Fixation des Darmes, um eine erneute Passagestörung zu vermeiden
- ② Durchtrennung bindegewebiger Stränge über dem Zwölffingerdarm (Abb. 2) und damit Aufhebung der Zwölffingerdarminengung, d.h. Durchtrennung der sogenannten „Ladd´schen Bänder“
- ③ Rekonstruktion der Durchgängigkeit des Zwölffingerdarmes bei Bauchspeicheldrüsen-Ringbildung um den Zwölffingerdarm (Abb. 3) durch eine Verbindung (Anastomose) des oberen mit dem unteren Zwölffingerdarmanteil
- ④ Die Spiegelung des Magens bzw. des Zwölffingerdarms (Gastro-Duodenoskopie) ermöglicht eine bindegewebige angeborene Scheidewand innerhalb des Zwölffingerdarmes zu erkennen, die die Ursache der Passagestörung ist. Bei Vorliegen einer passagebehindernden Scheidewand im Zwölffingerdarm (Abb. 4) kann diese entweder endoskopisch oder nach Eröffnung des Darmes entfernt werden. Bei dieser Operation besteht die Gefahr, dass eine Verletzung des Gallenganges oder des Bauchspeicheldrüsenganges entsteht, da diese innerhalb der eben erwähnten bindegewebigen Scheidewand liegen können. Ein solcher anatomischer Befund kann spätestens während der Operation erkannt werden. In diesen Fällen darf diese Scheidewand nicht entfernt werden und es erfolgt eine Zusammensetzung des oberhalb und unterhalb der Scheidewand lokalisierten Zwölffingerdarmabschnitts bei gleichzeitiger Umgehung der Passagebehinderung. Eine andere Möglichkeit besteht darin, die Scheidewand zu entfernen und die Ausführungsgänge – Gallengang und Bauchspeicheldrüsengang zu erhalten.



- ⑤ Liegt ein kompletter Zwölffingerdarmverschluss (Abb. 5) mit einem stark erweiterten oberen blind endenden und einem schmalen dünnen unteren Zwölffingerdarmabschnitt vor, erfolgt in den meisten Fällen eine Kontinuitätswiederherstellung durch Zusammensetzung der beiden Zwölffingerdarmabschnitte. Wenn diese zu weit auseinander liegen, erfolgt eine Rekonstruktion zwischen Zwölffingerdarm und Dünndarm
- ⑥ Besteht eine inkomplette bindegewebige Scheidewand (Abb. 6) als Ursache der Passagestörung, so kann die Rekonstruktion erfolgen wie unter 4 beschrieben.
- ⑦ Besteht ein kombinierter Passagestopp (Abb. 7) durch Bauchspeicheldrüsenfehlbildung mit Einengung des Zwölffingerdarms und einer Zwölffingerwandscheidewand, so kann in den meisten Fällen die Rekonstruktion durch Verbindung des freien oberen und freien unteren Zwölffingerdarmabschnitts erfolgen

#### **Welche Ausnahmeverläufe können nach der Operation auftreten**

1. Eine erneute Operation kann notwendig sein, wenn die zusammengesetzten Darmanteile – aus welchen Gründen auch immer – ein Leck aufweisen.

2. Die Wiederaufnahme einer normalen Passage im Zwölffingerdarm erfolgt nicht schlagartig nach der Operation, sondern dies benötigt häufig einen Zeitraum von 14 bis 21 Tagen. Solange die Darmbeweglichkeit nach der Operation was normal ist nicht funktioniert, ist es empfehlenswert, den Magenschlauch zu belassen, solange bis der Magensaft nicht mehr über den Schlauch, sondern über den rekonstruierten Zwölffingerdarm abfließen kann.
3. Eine Kontrolle des Kalium-Blutspiegels ist notwendig, da ein Kaliummangel für eine verzögerte Darmbeweglichkeit verantwortlich sein kann.
4. Wundheilungsstörungen des zusammengesetzten Darmes können ihre Ursache in Stoffwechselstörungen und Störungen der Gerinnungsfaktoren (Faktor-XIII-Mangel) haben und sind nach diagnostischer Blutuntersuchung entsprechend auszugleichen.

### **Hinweise zur Weiterbehandlung**

Der operative Eingriff ist für das Neugeborene erfolgreich abgeschlossen, wenn die Wunde 9 bis 14 Tagen nach der Operation bzw. nach einer Laparoskopie ohne Rötung, ohne Schwellung reizlos abgeheilt ist. Darüber hinaus ist der Heilungsverlauf abgeschlossen, wenn die Säuglinge nach Nahrungsaufbau keine Blähungen aufweisen, kein Erbrechen mehr festzustellen ist und eine regelmäßige Stuhlentleerung erfolgt.

Der Nahrungsaufbau muss im Vergleich zu sonst gesunden Säuglingen langsamer, mit kleineren und häufiger zugeführten Nahrungsmengen erfolgen. Der zusammengesetzte Darm entwickelt sich dann in der Regel entsprechend der Wachstumsschübe altersgerecht normal und ohne eine Behinderung.